HUMANITA Plus 9/2010

O Marfanovom syndróme aktuálne

Spoločnými silami proti mnohým nástrahám ochorenia

Marfanov syndróm (MS), dedičné ochorenie, ktoré sa označuje za genetickú poruchu, postihuje mužov a ženy každej rasy. Spôsobuje poškodenie spojivového tkaniva človeka. Vyskytuje sa na celom svete a v značnej miere aj na Slovensku. Preto aj v Slovenskej republike pôsobí Asociácia Marfanovho syndrómu (AMS) a je jedným z veľmi aktívnych členských organizácií Slovenskej humanitnej rady. Pozornosť si zaslúži, okrem iného, tiež jej poradenská a vzdelávacia činnosť orientovaná na členov, ich rodinných príslušníkov a laickej verejnosti.

Lekári rozoznávajú až dvesto porúch spojivového tkaniva. Keďže toto ochorenie spôsobuje trvalé poškodenie najmä srdca a ciev, zraku, pľúc, aj kostí, dôsledky Marfanovho syndrómu sú veľmi rozsiahle. Na niektoré z nich, najmä poškodenie srdca a ciev sme poukázali už vo vlaňajšom poslednom čísle Humanity. Ďalším vážnym poškodeniam v dôsledku MS, najmä očí a kostry sme sa minulý rok pre nedostatok miesta už nemohli venovať. Vrátili sme sa však k nim v tejto prílohe Humanity.

Ľudia s MS mávajú zníženú pracovnú schopnosť, trpia aj chronickou únavou. Pre zvýšené riziko postihnutia srdca a veľkých ciev (možný infarkt srdca, výdutiny ciev), riziko straty zraku, aj vážnych poškodení chrbtice a pohybového aparátu, ako aj riziká poškodenia ďalších dôležitých orgánov, sa musia chtiac-nechtiac šetriť a prispôsobiť kvôli zdravotným obmedzeniam a znevýhodneniam celý spôsob svojho života. Po skončení štúdia musia pacienti s MS starostlivo zvážiť druh svojho zamestnania a dĺžku pracovnej činnosti tak, aby bola primeraná ich zdravotnému stavu. Problémov, ktoré musia riešiť navyše, je veľmi veľa. Mnohí z nich mávajú problém aj s uznaním žiadosti o invalidizáciu. Členovia AMS poukazujú na skutočnosť, že síce získali uznanie svojho zdravotného postihnutia, ale za celkom iné ochorenie, napriklad, za depresiu alebo vyštiepený stavec, ale nie za Marfanov syndróm. Percentuálne navýšenie postihnutia pri Marfanovom syndróme je možné, ale lekári to často ignorujú. Aj samotné uznanie zdravotného postihnutia MS sa získava len s ťažkosťami. S pomocou Asociacie Marfanovho syndrómu sa riešenie tohto problému v súčasnosti urýchli, ale, pacient s MS sa často môže zamestnať len na polovičný úväzok. Únavový syndróm môže byť tiež jeden z dôvodov na získanie invalidity, ale lekári na tento problém ragujú rôzne. Odporúčania od AMS však aj tu veľmi pomáhajú.

Stáva sa tiež, že Marfanov syndróm bol u mnohých ľudí diagnostikovaný príliš neskoro. Niektorých členov AMS diagnostikovali až po 35. alebo až 39. roku ich života, keď ochorenie už dramaticky zasiahlo viaceré orgány. Napríklad, jednu českú členku AMS diagnostikovali až po smrti jej druhého súrodenca pri náhlom prasknutí aorty. Jej 13-ročnej dcére diagnostikovali ochorenie Marfanov syndróm pred mesiacom, no až po smrti otca. Ďalšej členke s MS, niekdajšej vrcholovej športovkyni - vesliarke zistili MS tiež oneskorene, keď u nej nastali zdravotné problémy skoro všetkých orgánov. Jej dcére v Českej republike pred pôrodom z plodovej vody zistili, že aj jej plod má MS. Potom ako 23-ročná porodila cisárskym rezom. Je veľa prípadov oneskorenej diagnózy MS, žiaľ, viaceré z nich sa neobišli bez ohrozenia ľudského života a bez tragédie v rodine.

Preto sa Asociácia Marfanovho syndrómu snaží čo najviac spolupracovať s odbornými lekármi a s ich pomocou prinášať verejnosti i svojim členom potrebné informácie a šíriť nové poznatky o Marfanovom syndróme, dvíhať úroveň povedomia verejnosti o tomto ochorení a spoločnými silami zabraňovať, aby pacienti s Marfanovým syndrómom nemuseli mať zbytočne skrátený život.

Margita Škrabálková

Nové kritériá na stanovenie diagnózy Marfanov syndróm

Diagnostika Marfanovho syndrómu býva zložitá a táto téma je určená skôr špecialistom, než laikom, už aj preto, že kombinácia klinických príznakov tohto ochorenia a ich miera sú veľmi rozmanité. Asociácia Marfanovho syndrómu si však považuje za povinnosť poskytnúť informácie na túto tému aj svojim členom a ich rodinným príslušníkom, preto sme tejto téme venovali priestor aj na výročnom stretnutí členov Asociácie Marfanovho syndrómu v októbri tohto roku v Bratislave.

Marfanov syndróm sa diagnostikuje vtedy, keď sa u pacienta zistí kombinácia klinických príznakov podľa tzv. **Gentských krité-**

rií. Podľa doteraz používaných Gentských kritérií z roku 1996 sa podarilo odhaliť 95 precent prípadov **Marfanovho syndrómu**. Podľa týchto kritérií sa hodnotili „hlavné" a „vedľajšie" znaky tohto ochorenia. V roku 2008 sa v Spojených štátoch amerických uskutočnila konferencia významných odborníkov - genetikov, kde autori **Loeys a kolektív** prezentovali príspevok o tom, že diagnostika podľa hlavných a vedľajších kritérií nie je celkom presná a Gentské kritériá boli preto revidované. Nedávno bola zverejnená publikácia od autorov: **Loeys a kolektív**, z roku 2010, ktorá je zameraná na revíziu Gentských kritérií.

Podľa revidovaných Gentských kritérií sú len dva základné (kardinálne) znaky ochorenia Marfanovho syndrómu: aneuryzma koreňa aorty a ectopia lentis (posun šošoviek). Prítomnosť týchto dvoch znakov súčasne potvrdzuje diagnózu Marfanov syndróm, bez ohľadu na existenciu ostatných, vedľajších znakov. Vedľajšie znaky môžu naznačiť potrebu aj alternatívnej diagnózy. V prípade absencie jedného z kardinálnych znakov, sú navrhnuté príslušné diagnostické postupy.

Pre špecialistov sú nové diagnostické kritériá pre Marfanov syndróm k dispozícii aj na webovej stránke Americkej Marfanovej asociácie. (Možno ich nájsť kliknutím na banner tejto webovej stránky s názvom National Marfan Founadation). Cieľom revízie Gentských kritérií bolo zdokonaliť celý diagnostický proces. Ukazuje sa, že celý diagnostický proces, aj diferenciálna diagnostika je veľmi dôležitá vzhľadom na menežovanie pacienta a stanovenie rôzneho stupňa rizík. K tomu dopomáha molekulárna analýza DNA a nové poznatky. Identifikácia mutácie v géne FBN1 pre fibrilín sa môže využiť v diagnostike Marfanovho syndrómu, ale testy DNA sa používajú len v špecifických prípadoch. Samotné vyšetrenie DNA ešte nie je postačujúce na určenie diagnózy Marfanov syndróm. Presná diagnóza Marfanovho syndrómu sa môže určiť len po kompletnom lekárskom vyšetrení, ktoré je zamerané najmä na srdce, oči a kostru. Vzhľadom na vážnosť komplikácií, prvoradé je kardiologické vyšetrenie.

Pre pacientov, u ktorých je diagnóza Marfanov syndróm potvrdená, sa podľa nových kritérií nič nemení. Ukázalo sa však, že asi 10 percent pacientov nebude zodpovedať novým Gentským kritériám Napríklad, stáva sa, že pacient síce môže mať jeden alebo viac marfanoidných znakov, ale Marfanov syndróm nemusí byť potvrdený. Stáva sa to, napríklad, u detí (niekedy aj dospelých), keď ďalšie znaky Marfanovho syndrómu sa objavia neskôr, alebo ak v niektorých prípadoch má osoba iné dedičné ochorenie spojivového tkaniva alebo metabolickú poruchu, ktoré vyvolávajú podobné klinické príznaky, ako sa pozorujú pri Marfanovom syndróme (vtedy ide o alternatívne diagnózy), dokonca aj v prípade prítomnej génovej mutácie FBN1 pre fibrilín.

Ak nie sú prítomné obidva hlavné znaky pre Marfanov syndróm, analyzujú sa ďalšie systémové znaky, pričom každý znak má určené číselné ohodnotenie, kvôli čomu bola vypracovaná aj tabuľka. Diagnóza sa potom stanovuje na základe súčtu bodov, pričom najvyšší počet bodov je 20.

V prípade, kde ide o novú mutáciu génu FBN1 pre fibrilín (t. j., keď sa v rodine pacienta nevyskytlo ochorenie Marfanov syndróm), stačí, ak sú u pacienta prítomné dva hlavné znaky, vtedy ide o Marfanov syndróm. Ostatné systémové znaky nie sú podstatné. Dôležitá je tu však podmienka, že nesmie byť prítomný žiadny iný systémový znak, ktorý by naznačoval iné poruchy, ktoré nie sú typické pre Marfanov syndróm (napríklad, o špecifické znaky tvaru lebky alebo mentálnu retardáciu).

RNDr. Roman Dušinský, CSc., (vpravo) vedľa Alžbety Lukovičovej, viceprezidentky AMS

Ak ide o pacienta, kde je Marfanov syndróm v rodine potvrdený, potom je diagnostika relatívne jednoduchá, stačí, ak bol potvrdený jeden hlavný znak (buď ektopia šošoviek alebo dilatácia aorty). Ak jeden z hlavných znakov chýba, ale aorta je rozšírená (dilatovaná), používa sa číselné skóre ďalších systémových znakov, ktoré musí dosiahnuť súčet aspoň 7 bodov, aby bola diagnóza stanovená. Ak je prítomná iba dilatácia aorty a ak je potvrdená aj mutácia génu FBN1 pre fibrilín, ide jednoznačne o Marfanov syndróm.

Komplikovaná situácia nastane vtedy, ak je prítomná ektopia šošoviek, ale aorta nie je rozšírená. Na to, aby mohla byť vyslovená diagnóza či ide o Marfanov syndróm, musí byť urobená aj analýza DNA. Aj keď by sa génová mutácia nepotvrdila, pacient musí byť dlhodobo sledovaný, pretože s pribúdajúcimi rokmi sa môže jeho aorta rozšíriť a môže sa objaviť klinicky Marfanov syndróm neskôr. Bez ohľadu na diagnózu, je dôležité dodržiavať odporúčanie lekára pre konkrétny zdravotný problém. Aj keď, napríklad, Marfanov syndróm nie je diagnostikovaný, ale sa vyskytuje rozšírená aorta, pravidelné kardiologické kontroly sú potrebné.

V roku 2005 bol objavený tzv. **Loeys-Dietzov** syndrom, kde ide o mutáciu génu TGFBR1/2. Tento syndróm je veľmi podobný Marfanovmu syndrómu. Ide však o odlišné ochorenie, oveľa agresívnejšie, než je Marfanov syndróm. U pacienta, ktorý má Loeys-Dietzov syndrom, dochádza k prasknutiu aorty ešte skôr, než pri Marfanovom syndróme, pričom aorta na koreni môže mať v priemere menej než 4 cm. Táto diagnóza sa dá potvrdiť genetickou analýzou. Pacienti s Loeys-Dietzovým syndrómom mávajú oči posunuté viac do strán a bývajú prítomné aj deformity na lebke alebo aj rázštepy podnebia. Na prvý pohľad môže toto ochorenie vyzerať ako Marfanov syndróm. Preto je dôležité pomocou analýzy DNA rozpoznať takéto odlišné prípady, aby nebola diagnóza týchto pacientov nadhodnotená alebo podhodnotená. O tom, či treba vykonať analýzu DNA, rozhoduje podľa predpisu len klinický genetik. Na Slovensku sú len dve zdravotné poisťovne, ktoré uhradia toto vyšetrenie, a to je Všeobecná zdravotná poisťovňa a Zdravotná poisťovňa UNION. Ide tu o veľmi komplikované analýzy náročné nielen na peniaze, ale aj na prístrojové vybavenie a čas. Vyšetrenie mutácie génu FBN1 pre fibrilín robí na Slovensku jedna bratislavská firma a trvá 10 týždňov, ale pre veľký počet vzoriek aj dlhšie. Krv na toto vyšetrenie sa odoberá na pracovisku klinického genetika.

RNDr. Roman Dušinský, CSc.,
Asociácia Marfanovho syndrómu
Snímka: mš

Míting Európskej podpornej siete Marfanovho syndrómu 2010

V dňoch 2. - 6. septembra tohto roku sa v dánskom meste Ebeltoft uskutočnilo medzinárodné stretnutie členov Európskej podpornej siete Marfanovho syndrómu (EMSN). Zúčastnilo sa na ňom 24 zástupcov z deviatich národných organizácií Marfanovho syndromu, z toho desať z nich zastupovala mládež, a to z Nemecka, Fínska, Belgicka, Holandska, Dánska, Nórska, Švajčiarska, Švédska a Slovenska. Slovenskú republiku na tomto stretnutí reprezentovala Denisa Demjanovičová a Katarína Magálová zo slovenskej sekcie Mládežníkov/Mladých Asociácie MS. Členky AMS si z tohto podujatia priniesli viacero zaujímavých informácií.

V Nemecku má národná organizácia Marfanovho syndrómu až tisíc členov, ktorí pomáhajú ľuďom postihnutým Marfanovým syndrómom nielen v Nemecku, ale aj v Rakúsku. Vydali už knihu pribehov o tom, ako žijú ľudia s týmto ťažkým ochorením v Nemecku. Vo vzájomnej komunikácii im pomáha i nová internetová stránka, ktorú neustále aktualizujú. Zaujímavé je, že finančné prostriedky získavajú zo štátu, a tak majú veľkú možnosť prezentovať svoju činnosť a svoje aktivity formou veľkej kampane na verejnosti. Veľa nových členov získali, keď MS prezentovali na 700 rozsiahlych bilboardoch po celej krajine.

Spoločným problémom väčšiny zo zúčastnených organizácií (okrem slovenskej) je nedostatočný počet aktívnych mladých členov, ktorí sú žiaduci už aj preto, že Marfanov syndrom sa, ako choroba genetického pôvodu, vyskytuje už v mladom veku. Slovenská asociácia bola ocenená nielen pre vysoký počet členov, ale i aktivity v oblasti ich zdravotnej starostlivosti a rozširovania informácii o ochorení v printových a tv médiách.

Účastníci stretnutia sa zaoberali viacerými problémami, ktoré ich trápia.

Napríklad, vo Fínsku obyvatelia nepoznajú prácu na čiastočný úväzok, ktorá by aj postihnutým Marfanovým syndrómom vo väčšine prípadov vyhovovala viac, než práca na plný pracovný úväzok, keďže Marfanov syndrome spôsobuje často únavu, aj nebezpečenstvá spojené s preťažením a veľkou námahou. Tiež vo Fínsku nie je zaužívané udržiavať kontinuitu pacienta s jedným lekárom tak, ako je to zaužívané napríklad na Slovensku. Belgická organizácia postihnutých Marfanovým syndrómom zasa pôsobí spoločne s Francúzmi, a keďže v krajine sú uzákonené dva úradné jazyky, je to o to komplikovanejšie. Holandská organizácia Marfanovho syndromu má 300 členov, ale len nedávno začala v Holandsku pôsobiť. Dánska organizácia Marfanovho syndrómu pracuje zasa spoločne s Nórskou organizáciou a má len sedem členov. V Nórsku vyšla nová kniha o Marfanovom Syndróme - MS Diagnose and challange.

Na tohtoročnom medzinárodnom stretnutí bola zvolená nová prezidentka EMSN pochádzajúca z Nórska, ktorá nahradila Švajčiarku Beatrice Preston, ktorá EMSN viedla už desiatky rokov.

Súčasťou septembrového stretnutia EMSN boli aj prednášky dánskych odborníkov. Napríklad, **Dr. Christian Nilsen** prednášal na tému Chronická bolesť a možnosť liečenia. Hovoril o bolesti a skúsenostiach s bolesťou, o tom, čo je bolesť, ako vzniká v mozgu a ako prichádza prostredníctvom signálov. Chronickú bolesť definuje, ak trvá viac ako šesť mesiacov. Je pri nej dôležité nedostať sa do depresívnych stavov. Najdoležitejší pri chronickej bolesti je spánok, farmakologická alebo akupunktúrna liečba, masáže, aj muzikoterapia.

Na obrázku Katarína Magálová (členka Mládežníckej sekcie AMS) a Denisa Demjanovičová, predsedníčka Mládežníckej sekcie AMS.

Na tému Marfanov syndróm a gravidita prednášal **Dr. Phil Niels Vejstrup**, ktorý zdôraznil, že plánovanie tehotenstva u žien postihnutých MS je veľmi dôležité. Zdôraznil nutnosť kontaktu najmä s kardiológom, a to kvôli potrebe echokardiografického vyšetrenia každých 6 týždňov pred pôrodom a potom po pôrode už každých 6 mesiacov. Žena s MS, ktorá sa rozhodne porodiť dieťa, by nemala mať pri koreni v priemere aortu väčšiu než 4 cm, kvôli riziku rozširovaniu sa aorty, aj v iných častiach tela. Tehotenstvo sa neodporúča pri disekcii aorty). Pri operovanej srdcovej chlopni (ak má žena s MS mechanickú chlopňu) sa tiež neodporúča tehotenstvo, pretože hrozí riziko vykrvácania. Ak žena s MS otehotnie, po otehnotení musí čo najskôr kontaktovať kardiológa. Pri prolapse mitrálnej chlopne sa však tehotenstvo toleruje. Dr. P. N. Vejstrup upozornil tiež na nebezpčenstvo vytvárania sa krvných zrazenín pri a po pôrode.

Ďalšia prednáška **Dr. Tiny Zimmermann** odznela na tému Rôzne aspekty Marfanovho syndrómu a týkala sa endokrinológie a internej medicíny. Dr. T. Zimmermann poukázala na veľký význam vitamínu D. Odporúčala slniť sa vonku aspoň 20 min bez opaľovacieho krému a aspoň trikrát do týždňa, a to kvôli prirodzenej tvorbe vitamínu D, ktorý vzniká v tele človeka počas pobytu vonku za slnečného počasia. Samozrejme, nie je vhodné zotrvávať pri slnení v najprudšej slnečnej páľave od 11. do 14. hodiny. Kvôli zdravým svalom, prevencii osteoporózy a kĺbových

ochorení, je dostatok vitamínu D v ľudskom tele nutný. Pri dostatočnom slnení však človek nepotrebuje vitanín D získavať aj z potravín. Ale, ak je slnečných dní nedostatok, potraviny obsahujúce rybí tuk, čiže jesť ryby – slede, makrely, tuniaky, lososy i sardinky v oleji – sa odporúčajú konzumovať pre rýchle doplnenie vitanínu D v tele. Aj mlieko, celozrnné obilie, vajcia, pečienka obsahujú vitanín D. Dr. T. Zimmermann odporúčala tiež aj kontrolu štítnej žľazy, aj kontrolu urologického ústrojenstva u žien s MS, ktoré mávajú častejsie urologické problémy, než zdravé ženy.

Diskutovalo sa aj o lieku Losartan, ktorý sa nesmie užívať počas tehotenstva. Vedci tento liek stále testujú na myšiach. (Jeho výhoda oproti betablokátorom je, že nespôsobuje únavu a pri jeho užívaní sa prestala rozširovať srdcová chlopňa. Nevýhoda je, že sa ešte nedokázalo, čo tento liek môže spôsobiť po dlhodobom užívaní. Losartan bol pôvodne liek predpisovaný lekármi na zníženie vysokého krvného tlaku a dostať ho v lekárňach už 15 rokov, ale užíva sa v malých dávkach.

Na záver tohto stretnutia si účastníci vyplnili dotazník, ktorý bol zameraný na Prieskum a porovnanie unavenosti u pacienta s MS a bez Marfanovho syndrómu. Z prieskumu vyplynulo, že pacienti s MS bývajú fyzicky rýchlejšie a viac unavení a musia oddychovať aj počas dňa (lekári im odporúčajú pospať si aj cez deň). Stíhajú však urobiť všetko to, čo ostatní, ale nie tak rýchlo ako zdraví ľudia. Pacienti s MS môžu vykonávať akúkoľvek prácu (ak nie je fyzicky náročná), ale nesmú, napríklad, pestovať žiadne kontaktné športy. Odporúča sa im plávanie, turistika, lukostreľba a podobne.

Ďalšie stretnutie EMSN bude v budúcom roku 2011 v Nemecku, pri príležitosti 20. výročia Európskej asociácie Marfanovho syndrómu.

z prednášky Kataríny Magálovej
a Denisy Demjanovičovej
Pripravila: (mš)
Snímka: (mš)
V Bratislave, 17. októbra 2010

S pomocou výmeny skúseností možno dospieť k najoptimálnejšej liečbe

O ošetrovaní deformít kostí

Na I. Ortopedickej klinike v Bratislave sa už niekoľko desiatok rokov lekári venujú ošetrovaniu deformít chrbtice, aj deformít nôh spôsobených Marfanovým syndrómom. Pokračujú tak aj v práci svojich predchodcov v ošetreniach deformít chrbtice, deformít končatín, ktoré operovali už aj ich predchodcovia, ako napríklad, profesor MUDr. Ján Červeňanský, aj profesor MUDr. František Makai.

„Prvý raz popísal príznaky tohto ochorenia popísal Antoin Bernard Marfan v roku 1896 u 6-ročnej Gabriely. Výskyt MS sa uvádza rôzne od 1-3 na 10 000 obyvateľov bez ohľadu na pohlavie. Asi 26 percent ľudí má MS bez výskytu tohto postihnutia u ďalších členov v rodine. Mnohí z nich práve preto často zostávajú v prvej fáze postihnutia nediagnostikovaní.“, povedal Doc. MUDr. Ľubomír Rehák, CSc., ortopéd 1. Ortopegickej kliniky v Bratislave a pokračoval:

„Marfanov syndróm je systémové ochorenie spojivového tkaniva, ktoré zapríčiňuje mutácia proteínu fibrilín, ktorý sa nachádza v extracelulárnej matrix, čiže, nachádza sa v medzibunkovej hmote, ktorá zabezpečuje určitú stabilitu spojivových tkanív. U pacientov s MS je znížený obsah elastínu v spojivových tkanivách, čo sôsobuje aj zvýšenú labilitu týchto tkanív. Zodpovedný gén MPN1 je mutovaný a predpokladá sa aj tranformácia tkanivového rastového faktoru beta.

Diagnostika Marfanového syndrómu je komplexná, vyžaduje spoluprácu viacerých odborníkov, preto sme sa tu aj viacerí zišli. Každý z nás má k tomuto ochoreniu čo povedať. Výmenou vzájomných skúseností možno dospieť k najoptimálnejšej liečbe príslušných pacientov.

Na obrazku vľavo Doc. MUDr. Ľubomír Rehák, CSc., ortopéd 1. Ortopegickej kliniky v Bratislave, vedľa neho Doc. MUDr. Jozef Mašura, CSc., kardiológ na výročnom stretnutí členov AMS s odbornými lekármi.

V diagnostike sa zisťujú skeletálne (kostrové) príznaky a skeletálna symtomatológia, kardio-vaskulárna symptomatológia, pľúcne príznaky, kožné príznaky, durálne príznaky, aj genetické.

K skletálnym príznakom patrí tzv. vtáčí hrudník, kedy hrudná kosť dominuje nad úrovňou hrudníka a je vysunutá dopredu. Vyskytuje sa však aj opačná deformita, keď je hrudná kosť zatlačená a hrudník je preliačený dovnútra.

Skolióze ako deformite sa budem venovať ďalej. Zakrivenie chrbtice nad 20 stupňov sa u Marfanovho syndrómu hodnotí ako skolióza. Dôležité pri skolióze sú niektoré príznaky, ktoré uvediem v ďalšom: tam môže byť aj posun stavcov chrbtice (spondiolystéza) v krížoch (lumbosakrálnej oblasti), keď sa posledný driekový stavec posúva oproti krížovej kosti.

Vyskytuje sa aj obmedzené vystretie v lakti (extenzia), ďalej plochonožie, vnútorný posun vnútorného členka. U niektorých pacientov dochádza tiež k zasunutiu hlavy stehnovej kosti dovnútra, keď je kĺbová jamka viac prehĺbená a stehnová kosť zachádza viac dovnútra panvy. Pacienti s MS mávajú zvýšenú pohyblivosť kĺbov (hypermobilitu). Ďalej sú prítomné aj tvárové a lebkové príznaky (lebka je pretiahnutá smerom dozadu a pre tvár je typické mierne vpadnutie očí, mierne posunutie sánky smerom dozadu, čo signalizuje menšiu bradu a ryha mihalníc je orietovaná dolu. Ďalším príznakom je posun, až vyluxovanie očnej šošovky (ektopia), ďalej vysoké tzv. gotické podnebie).

Známe sú aj ďalšie kostrové - skeletálne príznaky MS na ruke (Wolkerov - Mudrochov príznak), keď si pacient s MS palcom a malíčkom jednej ruky dokáže občiahnuť druhú ruku v predlaktí nad zápästím. Pacient s MS môže mať aj „paličkovité“ prsty, na ktorých môžu vzniknúť kontraktúry, pri ktorých prsty celkom nedokáže vystrieť. K ďalším kostrovým príznakom patrí prerastenie dlhých kostí končatín (dolichostenoménia). Rozpätie rúk je viac než 1,05 v parametri v porovnaní s výškou postavy.

Skolióza samotná je podľa súčasnej definície trojrozmerná deformita chrbtice, predstavuje určité štrukturálne známky (vyskytuje sa aj pri postihnutí Marfanovým syndrómom). (Staršia, už prežitá definícia skoliózy je, že je to bočné zakrivenie chrbtice). Pri skolióze je však prítomné nielen zakrivenie chrbtice, ale aj zakrivenie vo všetkých troch rovinách, čiže je prítomná aj rotácia stavcov. Kým nie sú prítomné zmeny tvarov tiel stavcov chrbtice do klinovitého tvaru a podobne, hovoríme skôr o chybnom držaní tela, teda o tzv. posturálnej deformite, ktorá súvisí len s nesprávnym držaním tela, len s jedným vychýlením chrbtice. (Táto deformita sa v ležiacej polohe napraví).

Pri vyšetrovaní pacientov so skoliózou sa môže vyskytovať oveľa viac kriviek a podľa toho sa pacient hodnotí. Posudzuje sa, či v predozadnej rovine je väčšie zakrivenie v driekovej oblasti a podobne, čiže, sleduje sa nielen jeden rozmer uhlu skoliózy. Podobne ako vyšetrujeme pacientov so skoliózou, vyšetrujeme aj pacientov so spondiolystézou. Dá sa to zistiť skreeningom, Adamsovým testom predklonu, pričom sa meria uhol rotácie stavcov chbrtice. Je to jednoduché vyšetrenie, podľa ktorého, aj bez röntgönu zistíme, či pacient má skoliózu alebo nie. Keď je asymetria alebo hrb prítomný na jednej strane hrudníka a ten hrb je vyšší ako 10 mm a viac a uhol je väčší ako 7 stupňov, tak je tam určite prítomná skolióza a potom treba ďalej pokračovať röntgönovou diagnostikou.

Doc. MUDr. Ľubomír Rehák, CSc., v diskusii s pacientkami, členkami AMS.

V súčasnosti máme k dispozícii aj moderný prístroj, ktorý sa podarilo zabezpečiť vďaka našim pacientom, ktorí nám pomohli zhromaždiť finančné prostriedky na vyšetrenie pacientov so skoliózami. Je to neinvazívny prístroj. Vyšetruje sa špeciálnou magnetickou sondou, ktorá je založená na princípe GPS. Vyšetrujúci lekár si dá na ukazovák túto sondu. Sondou zaznamená určité štandardné body. Čiže, pacient pri tomto vyšetrení nedostáva žiadne žiarenie. Vyšetrenie magnetickou sondou sa dá zopakovať podľa potreby. Výstup z toho vyšetrenia je zaujímavý, lebo dostaneme, napríklad, aj údaje aké má pacient ramená, či ich drží horizontálne, ďalej, či má vyvážený trup alebo či je trup pacienta posunutý voči panve. Prístroj zmeria krivky a vypočíta aj uhly týchto kriviek.

V súčasnosti pracujeme na výskumnej úlohe, kde všade využívať tento prístroj. Týmto prístrojom chceme sledovať stav pacientov so skoliózou tak, aby sa časť röntgönovej expozície dala nahradiť používaním tohto prístroja. Samozrejme, súčasne robíme, keď treba, aj röntgönové vyšetrenia. Cieľom tejto výskumnej úlohy je preukázať, že pri určitej veľkosti kriviek od – do určitého stupňa uhlov, je možné nahradiť röntgönové vyšetrenie. Ak by dochádzalo k výraznej progresii kriviek, až potom by sme využívali kontrolu s röntgönovou diagnostikou, čo by aspoň o polovicu znížilo röntgönovú expozíciu pacientov.

Keď pacient už má aj röntgönovú diagnostiku vykonanú, môžeme zakrivenie zmerať aj na röntgönovej snímke, aj klinicky. Výhoda magnetickej sondy je v tom, že prístroj vyhodnotí krivku s presnosťou na 5 stupňov. Má však svoje pracovné pásmo. Vyhodnotí krivky od 15 do 55 stupňov. Nad 55 stupňov už nie tak celkom presný.

Pri vyšetrovaní pacienta hodnotíme, či pacient má bolesti v oblasti zakrivenia, pýtame sa ho, či sa zadýchava v kľude a po záťaži, či sa v jeho rodine vyskytovali skeletálne deformity, vtedy pátrame aj po vrodených ochoreniach, aj po Marfanovom syndróme. Pýtame sa, aký je stav pohlavnej zrelosti (dievčat sa pýtame, či už bola prvá menštruácia). Zaujíma nás aj to, aká je ich neurologická symptomatológia.

Primárne známky skoliózy, jej veľkosť a rozsah zistíme až pri zobrazovacích vyšetreniach. Vyšetruje sa asymetria trupu, kde sa posudzujú sekundárne známky skoliózy, posudzujeme výšku ramien, lopatiek, asymetriu drieku, postavenie panvy, stav kože, aj ďalšie rôzne vrodené príznaky ochorenia. Prvé röntgönové snímky robíme v postero-anteriórnej pozícii a z väčšej vzdialenosti. Je ich možné robiť asi zo vzdialenosti 371 cm, teda vzdialenosti, pri ktorej je redukcia radiačného žiarenia približne 30 percent. Taká snímka je pre zhodnotenie veľkosti deformity postačujúca. Bočná snímka v stoji je najviac zaťažená radiačným žiarením. Pri tejto snímke je radiačná expozícia asi 6-krát vyššia ako pri postero-anteriórnej alebo pri antero-posteriórnej. Predoperačné dynamické snímky robíme aj pri úklone pacientov. Úklonové snímky sa dajú robiť aj cez vankúš, cez ktorý sa pacienti uklonia. Zisťujeme, či sa krivka napravuje a o koľko sa napravuje. U pacientov s Marfanovým syndrómom sú krivky dosť pevné (rigidné). Ich napravenie býva malé.

Magnetickú rezonanciu indikujeme u chlapcov od 10 rokov pri ľavostranných krivkách, pri podozrení na ďalšie vrodené postihnutie ako je aj pri Marfanovom syndróme. Počítačovú tomografiu, ktorá sa v súčasnosti využíva, my však na diagnostiku nepoužívame, pretože expozícia rádioaktívneho žiarenia je tam oveľa väčšia. Vyšetrenie pomocou magnetickej rezonancie je vhodnejšie, pretože zaťaženie pacienta rádioaktívnym žiarením je menšie.

Merajú sa veľkosti uhlov nielen podľa postero-anteriórnej alebo podľa antero-posteriórnej snímky, čiže zakrivenie do boku, ale merajú sa aj uhly sagitálne, čiže v predozadnej rovine a tie sa označujú znamienkom plus, keď je to zakrivenie smerom dozadu - ako je to v hrudnej oblasti a keď je to zakrivenie v driekovej oblasti, označujeme uhly zakrivenia znamienkom mínus. Podľa toho máme možnosť ďalej sledovať, či sa deformita zhoršuje, keď pacienta zavoláme na kontrolu raz za 4 až 6 mesiacov alebo či deformita zostáva rovnaká.

Priebeh ochorenia v čase dospievania

Čím viac sú stavce chrbtice rotované, čím rýchlejšie pacient rastie, čím väčšia je krivka, tým viac sa zhoršuje stav pacienta v tomto období. Pri neoperačnej liečbe sledujeme pacienta podľa postero-anterionálnej snímky pri progresii a zakrivení nad 20 stupňov pri Marfanovom syndróme v polročnom intervale. Bočná snímka sa zhotovuje len jedenkrát ročne. Pacient sa kontroluje vždy aj fyzikálnym vyšetrením.

Pri indikácii operačnej liečby ide o sledovanie kriviek nad 50 stupňov, ale u progredujúcej krivky už nad 45 stupňov a ak sme zaznamenali za posledný polrok zhoršenie, takúto krivku operujeme. Rozhodnutie o operácii závisí aj od toho, v akom veku je pacient. Aktívny rast u pacienta a zhoršenie zakrivenia viac ako 4 stupne alebo 5 stupňov je tiež hranica chyby merania pri normálnom meraní.

Spôsoby operačného ošetrenia

U detských pacientov vo veku do 10 rokov používame tyč (fixátor) chrbtice, ktorú pacientovi operačne vsunieme pod kožu a necháme pôsobiť v tele pacienta po dobu do 8 mesiacov, podľa toho, ako rýchlo pacient rastie. Keď pacient podrástol, znovu ho uspíme a posunieme mu fixátor o toľko, o koľko je potrebné. Fixátor s pacientom rastie do 13-14 rokov jeho veku, čiže do puberty. Potom ho operačne ošetríme už definitívne znehybnením, spondylodézou.

Indikácie operačnej liečby

Operujeme krivky nad 40 stupňov, ktoré sa zhoršujú, ak sme zaznamnali progresiu a ak sa zhoršila aj rotácia stavcov. Ciele operačnej liečby sú: efektívna korekcia, čiže vyrovnanie v priestore, nielen vyrovnanie krivky vo frontálnej rovine rovnobežnej s čelom, ale aj v ostatných rovinách, vytvorenie pevného zrastu tak, aby sa krivka ďalej nezhoršovala a veľmi dôležité je, vyvážiť aj trup pacienta, ak mal dve či tri krivky. Vtedy je potrebné operačne dosiahnuť, aby mal pacient po operačnom ošetrení v horizontálnej rovine ramená, aj panvu po predklonení alebo aj zaklonení po operačnej fixácii a aby bol zafixovaný aj vertikálne, s určitým vyvážením kriviek na pravú, aj ľavú stranu. Pomáhame tak prírode, aby sme chrbticu pacienta vrátili späť, tak, že je udržateľná pre pacienta z hľadiska gravitácie, tak, aby nedochádzalo k preťaženiu a aby pacient nemal ťažkosti pri pohybe. Ale absolútne nulová krivka sa operáciou dosiahnuť nedá. Snažíme sa však pacientom skracovať o 1 až 2 segmenty úsek ošetrenia spondylodézou. Čiastočne sa pri operácii koriguje aj zakrivenie rebier, pretože pri Marfanovom syndróme prerastajú rebrá. Je možné urobiť ich korekciu približne o 50 až 70 percent.

Snažíme sa tiež minimalizovať imobilizáciu, pretože vzhľadom na kardiálne postihnutie pacientov s Marfanovým syndrómom je to veľmi dôležité. Preto ortézu u týchto pacientov používame len do doby 3 mesiacov, alebo, ak by spôsobovala pacientovi problém, tak vôbec nie. Umožňujú to nové typy fixátorov, v ktorých sa používajú skrutky, a to v každom segmente fixátora.

Snažíme sa tiež šetriť nervové štruktúry a znižovať krvné straty pri operáciách. Naše pracovisko je jediné na Slovensku, ktoré využíva monitoring miechy počas operačného výkonu. Meriame potenciály, ktoré smerujú transkraniálne zvrchu cez mozog. Elektrické potenciály sú dvojnásobne intenzívnejšie než vtedy, keď sa meria miecha v kľude. Jeden z našich kolegov počas operácie monitoruje miechu a upozorní nás, keď sa elektrické potenciály zoslabujú alebo keď sa mení ich charakter, keď však ešte nenastala organická zmena, čiže, keď ešte nenastalo poškodenie nejakej nervovej štruktúry. Vie nám signalizovať, ak nastáva nejaký problém. Vtedy sa vrátime späť k začatému kroku, uvoľníme chrbticu a krok za krokom postupujeme až ku koncu operačného ošetrenia pacienta. Takýto monitoring miechy pomáha až 50-násobne znížiť riziko neurologických komplikácií."

(skrátené)

z príspevku Doc. MUDr. Ľubomíra Reháka, ortopéda I. Ortopedickej kliniky v Bratislave
Snímka: (mš)

Náš rozhovor: s Alžbetou Lukovičovou, viceprezidentkou Asociácie Marfanovho syndrómu a RNDr. Máriou Dušinskou, CSc., prezidentkou Asociácie Marfanovho syndrómu

Asociácia Marfanovho syndrómu sa rozširuje

Alžbeta Lukovičová, viceprezidentka AMS

RNDr. Mária Dušinská, CSc., prezidentka AMS

Ako sme sa dozvedeli, Asociácii Marfanovho syndrómu (AMS) v tomto roku pribudlo asi dvadsať nových členov. Ako si to vysvetľujete?

– **Alžbeta Lukovičová:** Mnohí členovia nám pribudli aj vďaka článkom, ktoré ste uverejnili v Humanite, pretože Humanitu čítajú mnohí zdravotne postihnutí občania a medzi nimi sú, napríklad, aj zrakovo postihnutí občania. Ako vieme, Marfanov syndróm sa prejavuje rôznymi zdravotnými ťažkosťami, aj problémami so zrakom. Niektorí slabozrakí čitatelia po prečítaní Humanity zistili, že ich zrakové ťažkosti a diagnóza, ktorú im určil očný lekár, môže spôsobovať Marfanov syndróm. Oslovili našu asociáciu s otázkou, či môžu mať aj oni problémy so zrakom v dôsledku Marfanovho syndrómu. Okrem toho, máme naozaj obsiahlu a fundovanú internetovú stránku, kde sa tiež dozvedeli potrebné informácie. Ďalší dôvod je, že informácie o Marfanovom syndróme sa rozšírili aj prostredníctvom televízie. V tomto roku sme iniciovali natočenie dvoch relácií, kde sa o Marfanovom syndróme hovorilo, a to v relácii **Família** a tiež **Cesty nádeje**. Mimoriadne stretnutie členov asociácie pri príležitosti natáčania relácie STV Cesty nádeje sa konalo dňa 2. februára tohto roku a ďalšiu reláciu z 13. februára tohto roku možno nájsť v archíve STV.

Noví členovia Vám do asociácie pribudli aj z Českej republiky. Čo ich k vám priviedlo?

– **Alžbeta Lukovičová:** V Českej republike neexistuje žiadna organizácia, ktorá by združovala pacientov s týmto ochorením. Stalo sa napríklad to, že členovia jednej rodiny z Česka hľadali spoločnosť Marfanovho syndrómu na rôznych amerických a európskych internetových stránkach a vôbec ich nenapadlo pozrieť sa aj na slovenské internetové stránky. Pýtali sa však aj iných českých rodín na organizácie Marfanovho syndrómu v zahraničí. Jedna česká rodina vedela o našom pôsobení a poradila im, aby si preštudovali našu obsiahlu webovú stránku. Krátko nato sa nám do AMS prihlásili štyri české rodiny. Pozvali sme ich k nám na naše tohtoročné výročné stretnutie. Na pozvanie hneď reagovali a jedenásť občanov Českej republiky k nám do Bratislavy pricestovalo. Diskutovali s nami, aj s prítomnými odbornými lekármi, ktorých sme na tohtoročné októbrové stretnutie tiež pozvali. Lekári nám poskytli podrobné informácie o ochorení, o novinkách v diagnostike, v oblasti genetiky, spôsoboch liečby týkajúcej sa postihnutia zraku, ako aj srdca a ciev, pri Marfanovom syndróme.

Ako je to s pôsobením organizácií zaoberajúcich sa Marfanovým syndrómom v okolitých krajinách?

– **Alžbeta Lukovičová:** Ako som už uviedla, v Českej republike neexistuje žiadna mimovládna organizácia, ktorá by pomáhala ľuďom postihnutým Marfanovým syndrómom a ich rodinám. Naproti tomu, v Poľsku je veľmi dobre pracujúca organizácia s veľmi širokou členskou základňou. Úspešne si počína aj organizácia Marfanovho syndrómu v Maďarsku. Nie sme s týmito organizáciami v kontakte, uvažujeme však o tom, že oslovíme najmä poľskú organizáciu. Predpokladáme, že medzi nami a nimi by nevznikla žiadna jazyková bariéra. Medzi veľmi aktívne organizácie patria nemecká a švaj-

čiarska. Tieto sú pravidelne dotované i štátom. Dostávajú financie na vydávanie potrebných tlačovín, na informačné kampane, kanceláriu i administratívneho pracovníka.

Prečo sa spomenuté české rodiny prihlásili do slovenskej AMS?

– **Alžbeta Lukovičová:** Prišli k nám preto, aby zistili, ako sa zakladá a ako funguje organizácia tohto typu, ako vyzerajú naše výročné stretnutia, ale aj preto, aby sa dozvedeli informácie, ktoré hľadali a ktoré nenašli doma, ale u nás. Veríme, že im naša organizácia poslúži aj ako príkladný vzor na založenie podobnej organizácie v Česku.

Ako by ste zhodnotili tohtoročné výročné stretnutie členov AMS?

– **RNDr. Mária Dušinská, CSc.:** Podujatie bolo veľmi intenzivne, poskytlo zúčastneným množstvo nových, dôležitých informácií a aj tie informacie, ktoré už boli známe, sme poskytli v novom, komplexnom pohľade. Program nášho stretnutia bol bohatý. Všetci účastmníci ocenili najmä odbornosť prednášok lekárov a prezentacie všetkých prítomných boli veľmi aktuálne. Mimoriadne ocenenie patrilo osobitne MUDr. Bohuslavovi Hlôškovi za nahliadnutie do tajov operácie marfanského oka. Všetci, s ktorými som mala možnosť hovoriť, hodnotili stretnutie veľmi kladne, pre nových členov bolo, vzhľadom k množstvu nových informácii, veľmi namáhavé. Program tohto stretnutia bol mimoriadne zhustený, práve kvôli novým členom a hosťom z Česka, a tak splnil daný účel. V rehabilitačnej časti program členovia absolvovali masáž tela a oddychovali pri muzikoterapii. Členovia i rodinní príslušníci boli veľmi spokojní, preto sa budeme snažiť pravidelne v budúcnosti organizovať takéto stretnutia, ktoré by sme chceli viac obohatiť o relaxačný a rekondičný program. Veľa našich členov vyjadrilo potrebu a túžbu absolvovať stretnutie v Dudinciach, či Piešťanoch, tak, ako to bolo pred pár rokmi. Všetko samozrejme závisí od našich finančných možností. Tohoročné stretnutie bolo veľmi neformálne, otvorené, veľa členov nadviazalo osobné, veľmi dobré vzájomné vzťahy a priateľstvá, ktoré sa rozvíjajú nielen medzi mladými, ale aj medzi strednou generaciou našich členov, čo považujem za mimoriadne dôležité. Všetci tiež ocenili dobrovoľnícku prácu a veľké úsilie Alžbety Lukovičovej o napredovanie našej asociácie a RNDr. R. Dušinského, CSc., o spravovanie našej webovej stránky a jej pravidelnú aktualizáciu.

Čo je ešte nové v živote Asociácie Marfanovho syndromu, o čom by mala vedieť verejnosť?

– **RNDr. Mária Dušinská, CSc.:** V nedeľu, 17. októbra tohto roku sme na našom výročnom stretnutí v Bratislave oficiálne oznámili založenie Mládežníckej sekcie Asociácie Marfanovho syndromu. Jej predsedníčkou sa stala **Denisa Demjanovičová** s členkami výboru: **Katarínou Magálovou** a **Mariannou Dušovou**. Mádežnícka sekcia AMS začala svoju prácu s 35 členmi a svoje aktivity bude prezentovať aj prostredníctvom Facebooku. Súčasne by som chcela vysloviť poďakovanie všetkým našim priateľom i známym, ktorí poukázali našej asociácii 2 % z daní a sponzorom, ktorí nás finančne podporujú. Vďaka týmto príspevkom môžeme uskutočniť tieto podnetné a prospešné stretnutia. Naša veľká a osobitná VĎAKA patrí lekárom, ktorí sa starajú o našich pacientov, členov s Marfanovým syndrómom a zúčastňujú sa stretnutí, pričom nám poskytujú cenné rady a informácie.

Zhovárala sa: Margita Škrabálková
Snímky: autorka

Chirurgické riešenie dislokovaných očných šošoviek

Ľudské oko a Marfanov syndróm

Na obrázku MUDr. Bohuslav Hlôška, oftalmológ z Košíc.

MUDr. Bohuslav Hlôška operoval tisíce pacientov s rozličnými očnými ochoreniami, medzi inými aj oči ľudí postihnutých v dôsledku Marfanovho syndrómu. MUDr. Bohuslav Hlôška promoval na Lekárskej fakulte v meste Hradec Králové v Česku v roku 1981. Hneď nato nastúpil na Očné oddelenie Rooseveltovej nemocnice v Banskej Bystrici, bol žiakom profesora MUDr. Milana Izáka a posledných 10 rokov pôsobil vo funkcii ordinára pre vitreoretinálnu mikrochirurgiu oka.

Podľa slov MUDr. B. Hlôšku, prof. MUDr. Milan Izák v roku 1979 ako prvý v bývalom Československu implantoval pacientovi umelú vnútroočnú šošovku a ako prvý na Slovensku vykonal chirurgickú operáciu sklovca v roku 1982. MUDr. B. Hlôška vykonáva operácie oka už 25 rokov.

„Od roku 2004 pracujem v Diagnostickom a terapeutickom centre v Košiciach, ktoré má názov **Retina**, čo vlastne znamená očná sietnica“, hovoril o svojej profesionálnej praxi MUDr. B. Hlôška. Svoju prednášku na tohtoročnom, výročnom októbrovom stretnutí členov Asociácie Marfanovho syndrómu v Bratislave začal prehliadkou modelu ľudského oka, ktoré, ako uviedol, sa skladá v prednej časti z rohovky, vonkajšieho obalu oka, na ktorý sa upína šesť okom pohybujúcich svalov, z očného bielka a vzadu z oka vybieha očný nerv, ktorý je spojený s mozgom“. A dodal, že oko je vlastne „výchlipka“ mozgu.

„Keď oko otvoríme, za rohovkou uvidíme priestor, ktorý sa volá predná očná komora, ktorá je ohraničená vnútornou stranou rohovky, dúhovkou (farebnou časťou oka, v strede ktorej je otvor nazvaný zrenica a za dúhovkou sa nachádza šošovka). Šošovka sa skladá z púzdra, v ktorom sú šošovkové hmoty a celá šošovka je po obvode zavesená v oku na „nitkách“, ktoré sa volajú závesný aparát, ktorý v oku visí podobne ako akási záclona. Za šošovkou je vnútroočný obsah, ktorý sa nazýva sklovec. Je to nárazníková gélovitá hmota. Za ňou sa nachádza vnútorná vrstva oka, ktorú tvorí sietnica. Tam sa nachádzajú špecializované bunky, ktoré vnímajú svetlo. Rohovka, šošovka a sklovec fungujú podobne ako optika fotografického aparátu. Sietnica oka funguje podobne ako film fotoaparátu“, zdôrazňoval MUDr. B. Hlôška. Nejeden laik si pri týchto slovách chtiac – nechtiac oprášil svoje znalosti o oku zo školy. Ďalšie slová očného chirurga, MUDr. B. Hlôšku, však boli nielen poučné, ale aj mimoriadne zaujímavé:

Ako vieme, zo sietnice sa obraz zachytený okom „zbiera“ do zrakového nervu, ktorým ide ďalej do mozgu.

Prejavy ochorenia

„Máme dosť prejavov Marfanovho syndrómu na oku, ktorými sa budeme zaoberať. Je to, napríklad, **namodralá skléra** (namodralé očné bielko). Vrstva medzi sietnicou a vonkajším obalom oka sa nazýva cievovka. K namodraniu bielka dôjde vtedy, keď je skléra tenká a táto vrstva namodro presvitá“, zdôraznil MUDr. B. Hlôška a pokračoval:

Subluxácia (posun) šošovky sa uvádza v 50 až 80 percentách prípadov u pacientov s Marfanovým syndrómom. Posun šošovky vzniká, keď na vonkajšom obvode (ekvatoriálom) šošovky povoľuje závesný aparát. Vtedy šošovka oka nesedí v strede, ale je pretiahnutá do boku oka. Ekvatoriálna časť sa dostane do optickej osi a vtedy oko vidí akoby cez okraj pohára. Kto má alebo mal tento problém, najlepšie vie, ako zle sa pozerá takýmto okom. Z jednej strany má takéto oko plus 10 dioptrií a z druhej strany aj mínus 20 dioptrií. Keď má pacient obidve oči takto postihnuté, jeho videnie je veľmi problematické.

K očným prejavom MS patrí aj **myopia**, čo je vlastne **„dlhé oko“**, čo znamená dlhú sietnicu. Dlhá sietnica je vlastne slabá sietnica. V dlhom oku sa sietnica správa ako pančucha natiahnutá na ruke. Čím ju viac ťaháte, tým sa očká na pančuche viac rozťahujú. Teda, krátkozrakosť sa týka najmä sietnice. Ďalšou malformáciou je **guľovitá šošovka**, ktorá ináč láme v oku svetlo, než normálna šošovka, ktorá má klasický tvar šošovice. Potom sú to rôzne **rozštepy** (kolobómy dúhovky). Táto malformácia vzniká pri vnútromaternicovom vývoji plodu, keď sa neuzavrie štrbina pri vývine očného pohárika a ostane otvorená akoby „kľúčová dierka“, teda v oku zrenica nereaguje, pretože na rozdiel od normálnej zrenice, ktorá sa pri nedostatku svetla rozširuje a pri prudkom svetle zasa zmenšuje, kým chybná zrenička pripomínajúca kľúčovú dierku, má stály, rovnaký otvor. Rozštep (kolobóm) sa môže pri vývoji plodu preniesť i na ďalšie tkanivá, napríklad, ak chýba aj časť cievovky, ktorá vlastne vyživuje sietnicu. Príkladmi ďalších **malformácií rohovky** je napríklad, plochá rohovka, nepravidelne zakrivená rohovka, veľká rohovka, rohovka, ktorá sa progresívne stenčuje, vykleňuje a nedá sa už nijako korigovať, aj tzv. **keratokónus**). Na marfanských očiach sa lekári častejšie stretávajú aj so **zeleným zákalom (glaukómom)**, ochorení, pri ktorom trpí zrakový nerv a jednou z príčin glaukómu je vysoký vnútroočný tlak. Ďalej sa v zadnom segmente oka stretávajú aj s tzv. „skvapalnením“ sklovca, ktorý sa správa ináč, než hmota normálneho sklov-

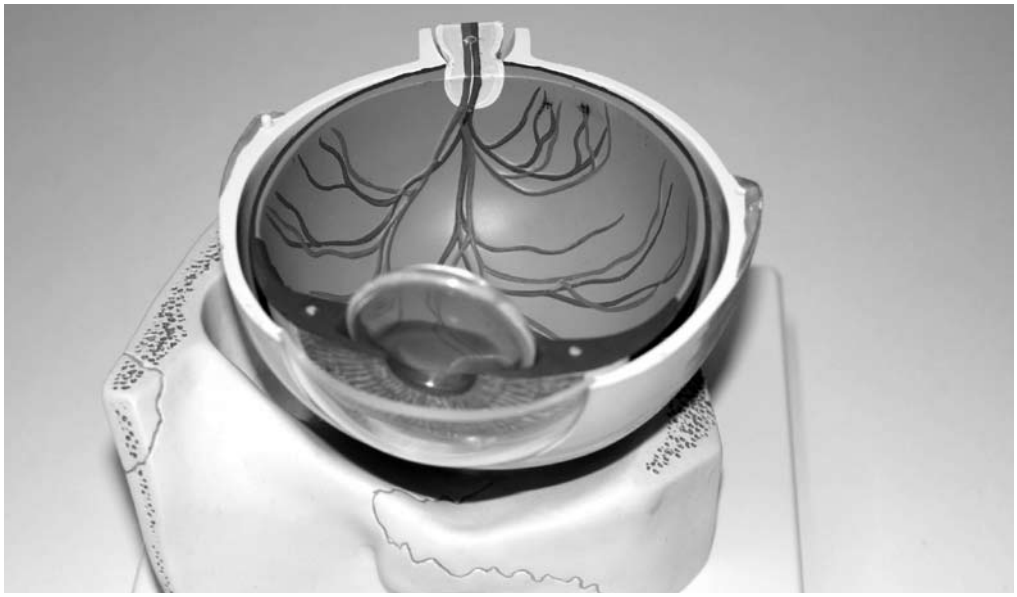

Na obrázku model oka – priečny prierez.

ca oka, ktorá má určitú pevnosť a pri náraze tlmí účinky nárazu. Závažné riziko predstavuje abnormálne spojenie sklovca so sietnicou. Normálny sklovec sa upína na sietnici na dvoch miestach: po obvode kraja sietnice a na zrakový nerv. Pri abnormálnych spojeniach sa však sklovec upína na sietnicu aj na iných miestach. Fyziologicky starne sklovec už po dvadsiatom roku veku u každého človeka. Toto starnutie sa prejavuje tým, že sklovec sa začne zvrašťovať. Zvrašťovaním sa sklovec posúva v oku dopredu. Ak sú prítomné abnormálne spojenia sklovca so sietnicou, sklovec ťahá sietnicu za sebou. Ak sa k tomu pridajú aj degeneratívne zmeny v periférii sietnice, ktoré ju oslabujú až prederavujú, môže dôjsť k prasknutiu sietnice (podobne ako keď praskne očko na pančuche). Prasknutie sietnice môže spôsobiť **spadnutie sietnice**. Marfanské oko je veľmi náchylné k **odlúpeniu sietnice** a nielen v súvislosti s operáciou (čo býva nočná mora očných chirurgov). K odlúpeniu sietnice na marfanskom oku môže dôjsť aj vtedy, keď oko nie je operované. Keď sietnica spadne, oko prestáva vidieť. Častou vadou je i **škúlenie (strabizmus)**".

Prečo a kedy sa šošovky operujú

Aby aj laik pochopil problematiku operatívy ľudských očí, MUDr. B. Hlôška vysvetlil tiež, prečo a kedy sa ľudské šošovky operujú, aj keď nedošlo k zmene lokalizácie šošovky. „Najčastejšou príčinou operácie oka je **katarakta (sivý zákal)**. Katarakta je strata transparencie šošovky. Hovorili sme už o tom, že šošovka má svoje púzdro, svoj obal. Hmoty, ktoré sedia v púzdre šošovky, sa z nejakého dôvodu s pribúdajúcimi rokmi často zakalia. Zakalené jadro šošovky sa podobá na perleťový gombík. Samozrejme, keď sa pozeráme cez perleťový gombík, nič nevidíme. To je dôvod, prečo sa katarakta operuje, a to jemnými nástrojmi, ktoré majú vybrúsené diamantové ostrie. Vstupnými otvormi sa dostaneme do prednej komory oka. V púzdre šošovky vykrúžime otvor a dostaneme sa do prednej časti šošovky. Cez tento otvor sa dostaneme k šošovkovým hmotám, ktoré pomocou špeciálneho roztoku nabobtnajú. Potom sa oddelí najtvrdšie jadro šošovky, ktoré je v strede. Všetko okolo je mladšie a mäkšie. Na to sa používa špeciálny nástroj (fakosonda), ktorá pracuje podobne ako príklepová vŕtačka. Je poháňaná ultrazvukom. Ultrazvuk s vysokou frekvenciou príklepu dokáže tvrdé jadro šošovky z oka vybrať. Niekedy je to dosť ťažké. Ale je to možné, ak je závesný aparát šošovky v poriadku, to znamená, že je natoľko pevný, že takéto manévre v oku vydrží. Šošovka sa potom rozlomí na časti a tie sa potom ľahšie z oka vyberajú. Na toto všetko sa používa fakosonda poháňaná ultrazvukom. Po vybratí tvrdej časti šošovky v oku zostanú mäkšie hmoty po obvode, ktoré sa potom odsajú tak, že jednou trubičkou do oka dodáme roztok a druhou odsávame mäkšie hmoty. Napokon zostane v oku čisté púzdierko, (váčik s otvorom). Do tohto otvoru potom môžeme implantovať ľubovoľnú novú, umelú vnútroočnú šošovku. Druhov týchto šošoviek je dnes už veľké množstvo. Operatíva katarakty tiež prešla svojím vývojom. Dnes sa snažíme dovnútra oka dostať umelú vnútroočnú šošovku cez čo najmenší rez", rozprával MUDr. B. Hlôška a názorne ukázal na obrázku na typ šošovky, ktorý sa stočí podobne ako palacinka a navyše sa ešte pred použitím dáva zmraziť. V zmrazenom stave sa cez „tunel" o priemere 1,8 až 2,8 mm vsunie do púzdra (šošovkového vaku) a teplom ľudského organizmu sa táto umelá šošovka pomaly rozvinie. Toto všetko treba vedieť aj preto, aby sme dokázali pochopiť operáciu marfanského oka.

Prečo operovať marfanské oči

Prečo sa operujú šošovky v očiach s Marfanovým syndrómom? Aké sú úskalia operácie šošovky marfanského oka? Na tieto i ďalšie otázky odpovedal MUDr. B. Hlôška podrobne, odborne, ale zároveň zrozumiteľne.

„Je tu optická prekážka a tou je okraj šošovky. Väčšinou sa táto operácia týka mladých ľudí. Šošovka sa môže vychýliť do boku, ale i dopredu, alebo dozadu. Keď šošovka zmení svoju polohu, môže spôsobiť aj vysoký vnútroočný tlak. To sú všetko stavy, ktoré nás nútia, aby sme na marfanských očiach vysunuté (ektopované) šošovky riešili", zdôraznil MUDr. B. Hlôška a pokračoval:

„Prečo chirurgovia nie veľmi radi riešia práve tieto problémy? Sú tu tri okruhy problémov. Po prvé, je veľká pravdepodobnosť straty sklovca pri operácii šošovky. Predstavme si model oka a v ňom vysunutú šošovku, ktorú treba nie jednoduchou cestou odstrániť. Do priestoru, ktorý šošovka uvoľní, sa tlačí sklovec tam, kde môže narobiť problémy. Sklovec má niečo ako hraničnú membránu. Keď sa v oku sklovec drží pokope ako gélovitá hmota, je to v poriadku. Stačí však len ťuknúť do jeho hraničnej membrány a už sa sklovec vysúva. Keď je tekutý, tečie aj sám od seba a tlačí sa niekde, kde ho nemôžeme a nechceme mať. Bývajú časté aj patologické spojenia sklovca so sietnicou. Tieto spoje sklovec ťahá so sebou a ťahá tak aj celú sietnicu. Druhý okruh problémov predstavuje vysoké riziko odlúpenia sietnice oka. Tretí okruh problémov tvorí samotná fixácia implantovanej vnútroočnej šošovky. Vlákna (fibrily) v marfanských očiach bývajú na jednej strane oka extrémne natiahnuté. Na druhej strane oka však môžu byť normálne. Stretli sme sa aj s takými stavmi, keď k tomuto procesu došlo ináč. Keď sme sa pokúšali šošovku ako celok odstrániť, neboli sme schopní ju od týchto fibríl oddeliť. Vzniká otázka, či sa dá dobre využiť púzdro šošovky. Jedna z možností je, vytvoriť otvor a do púzdra (vaku šošovky) implantovať umelú vnútroočnú šošovku. Snažíme sa pritom nahradiť fibrily stehmi a pomocou nich vyviazať šošovku. Takýto výkon je však dlhý a má svoje riziká. Bunky imunitného systému ľudského tela sú totiž v kontakte so stehom, ktorý je cudzorodým materiálom a po 10-15 rokoch po takejto operácii oka sa môže stať, že bunky operačné stehy „zhltnú" a šošovka spadne. Môže vzniknúť aj sekundárna katarakta. Výskyt pooperačných odlúpení sietnice býva

dodnes u 10 až 35 percent prípadov. Zriedkavo sú však operovaní starší ľudia s Marfanovým syndrómom, ktorí majú už aj kataraktu.

Ako znížiť riziko odlúpenia sietnice

V minulosti pacienta lekári vyšetrili a pred operáciou oslabené miesta oka ošetrili laserom alebo zmrazením (kryoretinopexiou). Chirurgická operácia dislokovaných šošoviek pri Marfanovom syndróme však zahŕňa riešenie problému nielen predného, ale i zadného segmentu oka. Pri operácii v súbore našich pacientov dnes využívame tzv. preventívnu ekvatoriálnu serkláž. Ako pôsobí ekvatoriálna serkláž? „Popod očné svaly sa po obvode oka zavedie prúžok (akýsi opasok okolo oka) a potom sa prikladá na oko mraziaca sonda, ktorou s sietnica primrazuje k cievovke a sklére. Je to známa technika pri operáciách odlúpenej sietnice. Kedy a prečo vznikajú problémy po preventívnych serklážach? Obopnutie oka pomocou ekvatoriálnej serkláže spôsobí vpáčenie očného bielka, zmenší obvod oka a navyše, prúžok prechádza oblasťami, kde sú patologické zmeny. Keď má operatér takto ošetrenú a poistenú sietnicu, môže si dovoliť urobiť v rámci operácie posunutej šošovky o niečo viac úkonov, ako keď by preventívny výkon neurobil. Pre marfanské oči to platí dvojnásobne“, zdôraznil MUDr. B. Hlôška.

Genéza používania preventívnej serkláže

„V roku 1985, keď som pracoval na očnom oddelení Rooseveltovej nemocnice v Banskej Bystrici, keď sa pred operáciou dislokovaných očných šošoviek ešte nepoužívala preventívna ekvatoriálna serkláž, používali sme laser a mraziacu sondu. Ekvatoriálnu serkláž sme začali používať až po roku 1990, ale spočiatku len tam, kde sme zistili periférne degeneratívne zmeny sietnice. Našimi pacientmi však boli často mladí ľudia, priemerne vo veku 22 rokov, ale boli medzi nimi aj deti od osem rokov veku. V tomto veku by títo mladí pacienti ťažko mohli mať degeneratívne zmeny na sietnici. Ale degeneratívne zmeny sietnice môžu aj u mladých pacientov neskôr veľmi rýchlo vzniknúť. Preto sme po roku 1990 u všetkých pacientov s Marfanovým syndrómom začali preventívne používať evatoriálnu serkláž. Vzniká otázka, prečo sme sa na takúto operáciu začali dívať trochu ináč, než v minulosti? Bolo to asi kvôli tomu, že som v Banskej Bystrici pracoval v tíme, ktorý sa zaoberal práve chirurgiou sklovca a sietnice. Zhodli sme sa na tom, že marfanské oko nie je také oko, kde sa rieši len pohnutá šošovka, ale že treba v ňom vyriešiť aj problém i zadného segmentu oka. Ak sa na tento problém lekár nedíva komplexne, vypomstí sa mu to. Môže vzniknúť odlúpenie sietnice. Potom takého pacienta jeho obvodný lekár pošle na vyšetrenie k inému lekárovi, ktorý je odborníkom zasa na sietnicu. Ale kde ju tu zodpovednosť? Ideálne je, keď všetky problémy koordinuje jeden odborník. Marfanské oko je problematika pre takého chirurga, ktorý vie operovať nielen šedý zákal a šošovku, ale aj sietnicu. Preto sme sa (náš tím) zaoberali operatívou predného aj zadného segmentu oka“.

V roku 2005 MUDr. B. Hlôška obhajoval preventívne serkláže pri operácii marfanskch očí, ale aj pri iných diagnózach oka v Českej republike, na zjazde očných chirurgov v Průhoniciach. Prevetívnych serkláži banskobystrický tím očných lekárov mal v tom čase urobených veľa. Tieto operácie prinášali dobré výsledky. Na účinnú prezentáciu sa však vyžaduje aj teoretický podklad a informácie, že takéto zákroky nerobili vo svete len jedine banskobystrickí oční lekári, ale že ich s úspechom urobili aj inde vo svete. Kým sa k tomu dopracovali, prešiel určitý čas.

A ako sa ekvatoriálne serkláže v minulosti robili? MUDr. B. Hlôška, uviedol, že sa používali rôzne materiály. Dnes sa na serkláž používa silikónový pás, ktorý je hydrofóbny, termostatický a inertný, čiže je neutrálny a bezpečný pre ľudský organizmus.

Teória z Japonska

„Neskôr sme sa dostali k prácam japonských autorov, ktorí o používaní ekvatoriálnej serkláže publikovali v roku 2002 štúdiu, kde jasne experimentálne dokázali, že veľmi záleží na tom, ako sa ekvatoriálna serkláž na oko založí, ďalej uviedol MUDr. B. Hlôškla a pokračoval: „Rozdelili tieto serkláže na nízku, strednú a vysokú, podľa toho, ako hlboko do oka prúžok vpáčime. Ak sa, sietnicová cieva pritom ohne pod uhlom do 30 stupňov, je to nízka serkláž, pod 60 stupňovým uhlom je to stredná serkláž a vysoká je urobená pod ešte väčším uhlom Dokázali, že ak je serkláž správne založená, t. j. nízka alebo stredná, prakticky sa potom dajú vylúčiť komplikácie. Aké komplikácie môžu vzniknúť? Je to vysoký očný tlak, krvácanie do sklovca, hnisanie, prienik pod sietnicu, nekróza skléry, membrána na žltej škvrne oka... Týchto komplikácií sa možno vyvarovať, ak sa budeme držať poučenia dvoch japonských lekárov, ktorí vo svojej vedeckej práci napísali o tom, že ekvatoriálna serkláž musí byť primeraná. Možno povedať, že techniky ekvatoriálnej serkláže sú doteraz stále medzi odborníkmi málo diskutované, ale je to veľmi dôležitá oblasť. Takže, primerané vpáčenie preventívneho krúžku je zárukou, že nevzniknú komplikácie“.

MUDr. B. Hloška, ďalej pripomenul svoju tohtoročnú prednášku v Tatrách, kde odznela rekapitulácia techník, používanie ekvatoriálnej serkláže i vyhodnotenie výsledkov operácií Marfanskych očí od roku 1985 do roku 2009. Bolo to spolu 49 Marfanskych očí s dislokovanými šošovkami. Väčšinou operovali oči mladých pacientov.

„Stimulom na túto prednášku bola aj komunikácia s Asociáciou Marfanovho syndrómu. Aké sú teda chirurgické postupy na odstránenie pohnutej šošovky v marfanskom oku? V počiatkoch a aj v našom prezentovanom súbore sa pohnuté šošovky zo začiatku ťahali von relatívne veľkou oceľovou slučkou. V ďalšom období boli použité jemnejšie metódy, pri ktorých sme mohli, ale i nemuseli zachovať púzdro šošovky. Situácia sa po vybratí

šošovky dá riešiť predpísaním okuliarov, kontaktných šošoviek, vnútroočných šošoviek rôznych konštrukcii. Dnes dávame prednosť špeciálnym šošovkám, ktoré sa upínajú na dúhovku. Šošovka, ktorá sa používa dnes, je preto vyrobená z jedného kusa materiálu, má akési „klepietka". Pomocou nich sa takáto šošovka zacvikne do tkaniva dúhovky, kde drží a nepotrebuje ani púzdro. Potom sú k dispozícii ešte aj tvrdé šošovky, ktoré sa prišijú stehmi v púzdre šošovky. Takéto stehy však majú svoju životnosť a keď po čase stehy zmiznú, šošovka tiež môže spadnúť, čo som už spomenul".

MUDr. B. Hlôška doteraz operoval tisíce ľudských očí, z toho v mnohých prípadoch prípadoch to boli oči pacientov, ktorí mali problémy v dôsledku Marfanovho syndrómu.

Od roku 1985 do roku 2009 to bolo na Očnej klinike FNsP v Banskej Bystrici, na Očnej klinike FNLP Košice a Očnom oddelení FNsP J. A. Reimana v Prešove, kde MUDr. B. Hlôška v posledných rokoch pôsobí. Vo svojej prezentácii hovoril o operovaných štydridsiatich deviatich očiach s dislokovanými šošovkami pri Marfanovom syndróme. Išlo o oči tridsať pacientov, z toho šestnásť mužov a štrnásť žien, priemerného veku dvadsaťdva rokov. Aké boli indikácie k chirurgickému výkonu? Na túto otázku odpovedal podrobnejšie:

„Nemožnosť korigovať pacienta optickou pomôckou, luxácia šošovky do sklovca, alebo prednej komory, vznik zeleného zákalu, sivý zákal. Pred operáciou dislokovanej šošovky nebolo v desiatich prípadoch vykonané žiadne preventívne ošetrenie sietnice (pacienti operovaní v počiatočnom období po roku 1985), na pätnástich očiach bola sietnica preventívne ošetrená mraziacou sondou (kryoretinopexia), samostatný serklážny prúžok bol preventívne naložený dvakrát. Najčastejším preventívnym výkonom sa stala preventívna ekvatoriálna serkláž a kryoretinopexia v dvadsaťdva prípadoch. Na odstránenie dislokovanej šošovky sa v dvadstiatich troch prípadoch použila oceľová Weberova slučka. V posledných rokoch, t. j. v devätnástich prípadoch, sme použili metódu intrakapsulárnej aspirácie šošovkových hmôt s následným vybratím púzdra. Túto metódu dodnes preferujeme. Na ostaných siedmich očiach bola extrakcia dislokovanej šošovky vykonaná inou metódou. Po extrakcii dislokovanej šošovky sme v tridsiatich štyroch prípadoch implantovali Iris Claw šošovku, ktorá je upevnená v tkanive dúhovky. Na ostatných pätnástich očiach sme použili inú možnosť korekcie. Po prebratí týchto všetkých skutočností sa dostávame k veľmi dôležitému faktu. V našom súbore sa v troch prípadoch pooperačne odlúpila sietnica. Bolo to však na očiach, kde nebola vykonaná dostatočná preventívna ochrana sietnice, t. j., kde nebola urobená preventívna ekvatoriálna serkláž a kryoretinopexia sietnice. Táto skutočnosť bola pre nás najdôležitejšie poznanie a poučenie, ktoré vyplýva z našej práce".

Aké boli funkčné výsledky?

„Tridsaťosem očí, čo je 76 percent, dosiahlo funkciu 5/5 -5/10 čo je blízko 100 percent videnia. Títo pacienti podľa ich subjektívnych údajov nikdy tak dobre nevideli. I zvyšné oči dosiahli použiteľné videnie", dodal napokon MUDr. B. Hlôška a zdôraznil:

„Čo povedať na záver? Dodnes pretrváva vo svete nejednotnosť postupov riešenia dislokovaných šošoviek pri Marfanovom syndróme. Rôzne techniky prišívania dislokovaných púzdier k očnému bielku môžu byť do budúcna časovanou bombou, pretože používané stehy podliehajú biodegradácii, t. j. rozpadu. Význam tohto faktu akcentuje pomerne nízky vek operovaných pacientov, teda výkonný imunitný systém a mnoho rokov života pred sebou.

Rešpektujem všetky techniky, ktoré sú vo svete používané. Som zástancom názoru, že na dosiahnutie cieľa môže viesť viacero ciest. Som však zástancom našej metódy, ktorú mám overenú v praxi, pri ktorej sme použili na spevnenie sietnice ľahkú preventívnu ekvatoriálnu serkláž s kryoretinopexiou. Pri takomto ošetrení sme zatiaľ nezaznamenali ani jedno pooperačné odlúpenie sietnice. Tak isto jednoznačne sa za 20 rokov používania plne osvedčila Iris Claw šošovka ukotvená v tkanive dúhovky. Oko pri Marfanovom syndróme má množstvo špecifických problémov v prednej časti oka, ako aj na sietnici. Početné neúspechy spojené s chirurgickým odstránením dislokovaných šošoviek na mnohých pracoviskách vo svete majú spoločného menovateľa. Tým je úzka špecializácia mikrochirurgov, ktorí sú pripravovaní ako špecialisti buď predného alebo zadného segmentu oka a nezvyknú riešiť takéto zložité prípady ako je oko pri Marfanovom syndróme komplexne. To znamená, venovať pozornosť nielen šošovke, ale i preventívnej príprave sietnice na tento neľahký výkon. Škola, ku ktorej sa i dnes hrdo hlásim, nás naučila prevziať zodpovednosť za komplexné doriešenie každého prípadu.

Z príspevku MUDr. Bohuslava Hlôšku
Zaznamenala: (mš)
Snímky: archív

Prílohu pripravila Margita Škrabálková.

HUMANITA Plus

HUMANITA Plus – špecializovaná príloha pre zdravotne postihnutých a znevýhodnených ľudí. Vychádza ako súčasť časopisu dobrovoľníckeho sektora Slovenskej republiky HUMANITA. Vydáva Slovenská humanitná rada s podporou grantu MPSVaR SR. Registrácia pod č. MK SR 710/92, ISSN 1336-2208. Distribútor: Mediaprint-Kappa, Pressegrosso, a. s., Bratislava, expedícia Versus, a. s., Bratislava. Náklad 3 500 kusov. Objednávky prijíma redakcia. Nevyžiadané rukopisy a fotografie nevraciame. Uverejnené príspevky nehonorujeme. Šéfredaktorka PhDr. Margita Škrabálková. Adresa redakcie: Páričkova 18, 821 08 Bratislava 2, telefón: 02-5020 0520, fax: 02-5020 0522, e-mail: tlacove. shr@changenet. sk, web: www. shr. sk. Grafická úprava: PHOTODESIGN, s. r. o., Bratislava, snímky: Margita Škrabálková a archív. Tlač: RAX, s. r. o., Bratislava. © SHR